


TOMOGRAFIA CONE BEAM



SIN ANALISIS – SOLO CD



CON ANALISIS



FOV 5x5

FOV 10x8

FOV 10x10

FOV 20x20
SOLO EN AV. EJERCITO

MOTIVO:

- Implantes
- Localización pieza retenida
- Endodoncia
- Fractura radicular
- Atm (Boca abierta- boca cerrada)
- Otros: _____
- Implantes infra cigomáticos (ortodoncia)
- Implantes bucal shelf (ortodoncia)
- Ortodoncia (ojos abiertos, boca cerrada MIC)

DIGITALIZACIÓN DE MODELOS:



UN MAXILAR



DOS MAXILARES



EN OCLUSION

PIEZAS

18	17	16	15	14	13	12	11	21	22	23	24	25	26	27	28
48	47	46	45	44	43	42	41	31	32	33	34	35	36	36	38

Solicitado por el Dr.(a) _____ COP: _____

Institución: _____

Dirección: _____ Distrito _____

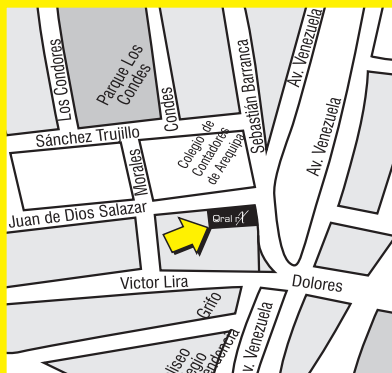
Telefonos _____ Celular _____

E-mail: _____

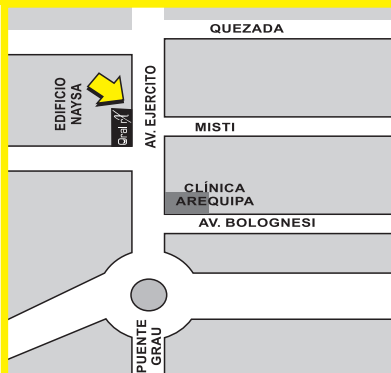HORARIO DE ATENCION

Lunes a Viernes: 9 am a 7 pm

Sabados: de 9 am a 1 pm.



Calle Juan de Dios Salazar 282
Urb. La Perla - Cercado
Telf. 222599 -RPC: 959758697



Av. Ejército 101 Of. 110
Edificio Nasya 1
Telf.: 252164-RPC: 949745553

ORDEN DE ESTUDIO POR IMÁGENES

Paciente: _____ Edad: _____

Teléfono: _____ Fecha de Nacimiento: _____ Sexo: F - M

RADIOGRAFIAS INTRAORALES

PERIAPICAL PIEZAS

1.8	1.7	1.6	1.5	1.4	1.3	1.2	1.1	2.1	2.2	2.3	2.4	2.5	2.6	2.7	2.8
4.8	4.7	4.6	4.5	4.4	4.3	4.2	4.1	3.1	3.2	3.3	3.4	3.5	3.6	3.7	3.8

5.5	5.4	5.3	5.2	5.1	6.1	6.2	6.3	6.4	6.5
8.5	8.4	8.3	8.2	8.1	7.1	7.2	7.3	7.4	7.5

TÉCNICA DE CLARK - LOCALIZACION PIEZA:

BITEWING: Molares

Premolares

OCLUSAL: Superior

Inferior

RADIOGRAFIAS EXTRAORALES

PANORAMICA

SENOS MAXILARES (WATERS)

ATM

MALARES

POSTEROANTERIOR

CARPAL

LATERAL (CEFALOMETRICA)

ANALISIS COMPUTARIZADO

CEFALOMETRICA LATERAL

Ricketts

Sassouni

Tweed

Bjork-Jarabak

Steiner

Shwartz

USP

Delmanto

Me. Ñamara

Trevisi

Alexander

FRONTAL(Posteroanterior): Ricketts

CARPAL: Edad ósea

EXAMENES COMPLEMENTARIOS

Fotos extraorales

Fotos intraorales (**Previa Cita**)